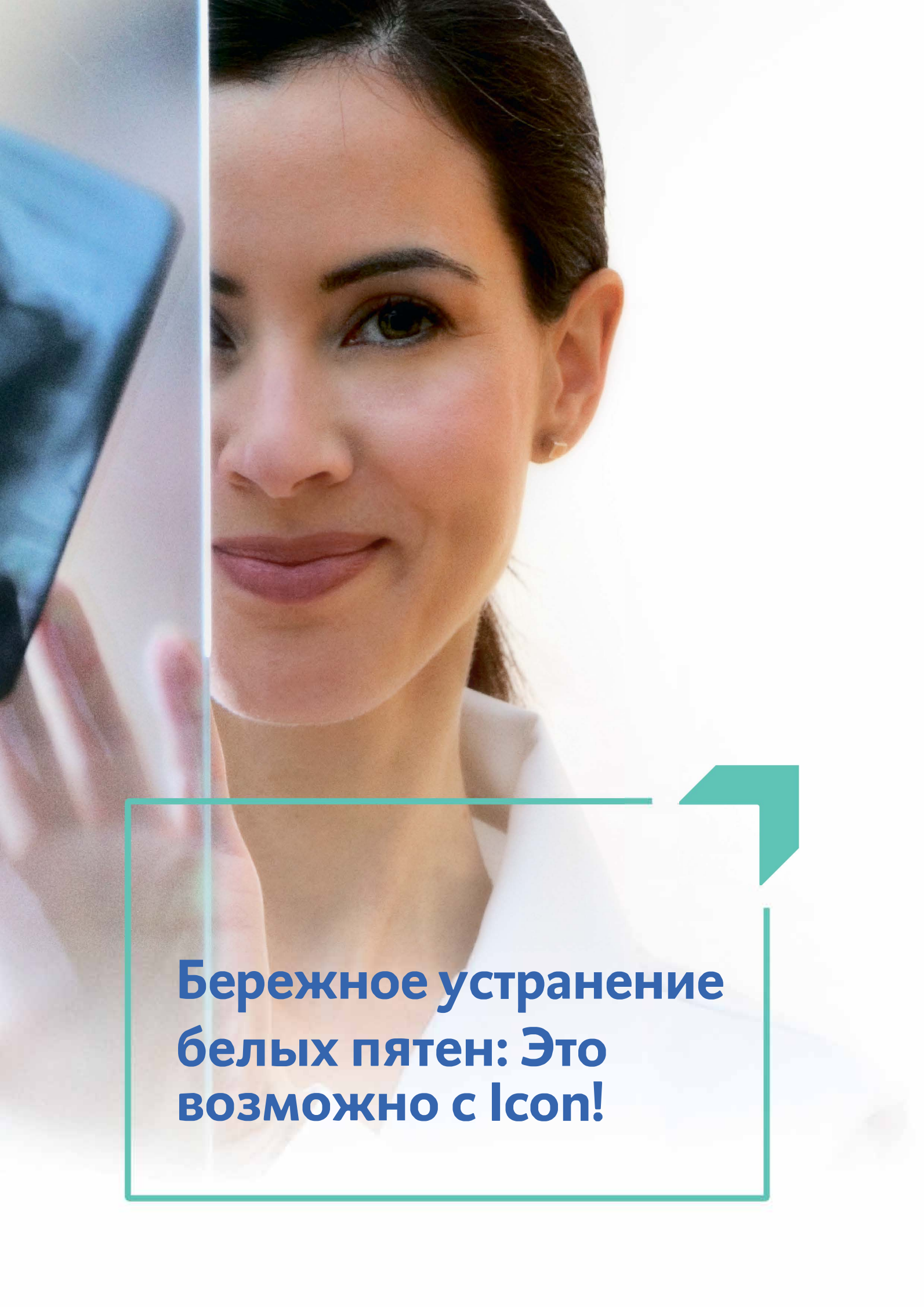






Ison для вестибулярных поверхностей
Новейшая технология инфильтрации
композитной смолой.

A close-up photograph of a woman with dark hair pulled back, wearing a white lab coat. She is looking towards the camera with a slight smile. Her right hand is holding a tablet computer, which is partially visible on the left side of the frame. The background is a plain, light-colored wall. A teal-colored graphic element, consisting of a square with a folded corner, is positioned in the lower right area, framing the text.

**Бережное устранение
белых пятен: Это
возможно с Icon!**



Изменение цвета на вестибулярных поверхностях?



**ЭТО ЯВЛЕНИЕ МОЖЕТ БЫТЬ ВЫЗВАНО
РАЗЛИЧНЫМИ ПРИЧИНАМИ. ПОЯВЛЕНИЕ
ПЯТЕН НА ЭМАЛИ ЗУБОВ ЧАСТО СВЯЗАНО С
ВОЗНИКНОВЕНИЕМ КАРИЕСА.**

Также причиной визуальных нарушений может быть флюороз. Хорошие новости: Разработано простое и бережное решение.

**Инfiltrация вестибулярных поверхностей
материалом Icop.** Инfiltrация высокотекучей
композитной смолой изначально применялась для борьбы с
проксимальным кариесом на ранней стадии без
препарирования. Однако данная инновационная терапия
также эффективна для эстетического лечения изменений
цвета зубных поверхностей.

**ДЛЯ ЗДОРОВОЙ И КРАСИВОЙ УЛЫБКИ.
БЕЗ ПРЕПАРИРОВАНИЯ.**



Некоторые клинические аспекты.

НАЧАЛЬНЫЙ КАРИЕС ПРИВОДИТ К ПОЯВЛЕНИЮ ПЯТЕН НА ВЕСТИБУЛЯРНЫХ ПОВЕРХНОСТЯХ.

До настоящего времени не существовало действительно удовлетворительных методов лечения таких кариесогенных белых пятен, которые часто диагностируются после снятия брекет-систем.

НЕ КАЖДОЕ БЕЛОЕ ПЯТНО ЯВЛЯЕТСЯ КАРИЕСОГЕННЫМ.

Каким образом лечить, к примеру, флюороз или нарушения развития эмали? Другими словами: нужен неизменно эффективный, действенный и удобный для пациента способ.

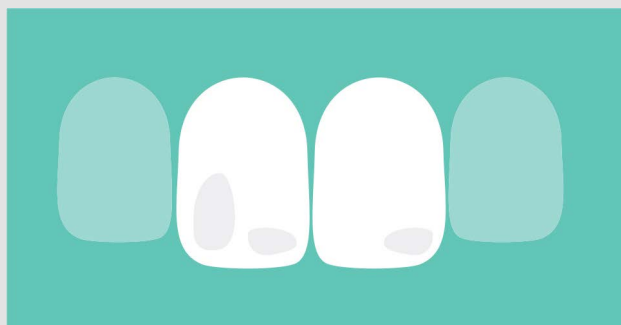
Эффективный = инвазивный = потеря ткани зуба?

Простого отбеливания недостаточно для достижения неизменно впечатляющего результата в большинстве случаев утраты естественного цвета зуба. Инвазивные методы лечения, такие как реставрация винирами, требуют много времени и вложения больших средств. Кроме того, они всегда подразумевают жертвование здоровыми тканями зуба.

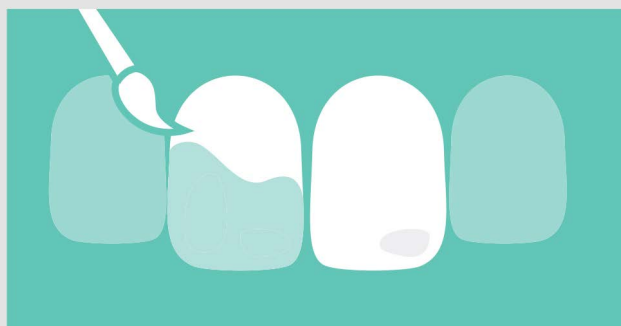СУЩЕСТВУЕТ ЛИ НАДЕЖНЫЙ И ЩАДЯЩИЙ СПОСОБ РЕШЕНИЯ ЭТОЙ ПРОБЛЕМЫ?

Да. Вы это можете.


ЛЕЧЕНИЕ БЕЛЫХ ПЯТЕН С ПОМОЩЬЮ ICON



Перед лечением: Кариес, флюороз или нарушения развития эмали могут привести к неэстетичному изменению оттенка.



После подготовки с применением травящего геля, наносится жидкая смола, проникающая в пористую ткань зуба, где она полимеризуется светом.



Пористая ткань заполняется. Зона инфильтрации зрительно адаптируется к здоровой части зуба благодаря схожести коэффициента преломления инфильтранта и эмали.

Вот правильный ответ:

Инфильтрация кариеса материалом Icon.

Инфильтрация с помощью Icon восполняет пробел между профилактикой и реставрацией. Кроме того, такая процедура приближает внешний вид пораженного участка к здоровой эмали. Поэтому данный инновационный метод можно использовать для эстетического лечения фронтальных зубов, внешний вид которых очень важен.

ГЕНИАЛЬНО ПРОСТОЙ ПРИНЦИП

Метод инфильтрации работает очень просто: После предварительной подготовки с применением травящего геля инфильтрант - высокотекучая композитная смола - наносится на поврежденную область. Капиллярный эффект позволяет инфильтранту проникать глубоко в пористую эмаль, где он впоследствии полимеризуется светом.

И пятна на эмали исчезают. Зону инфильтрации внешне не отличить от естественной эмали.

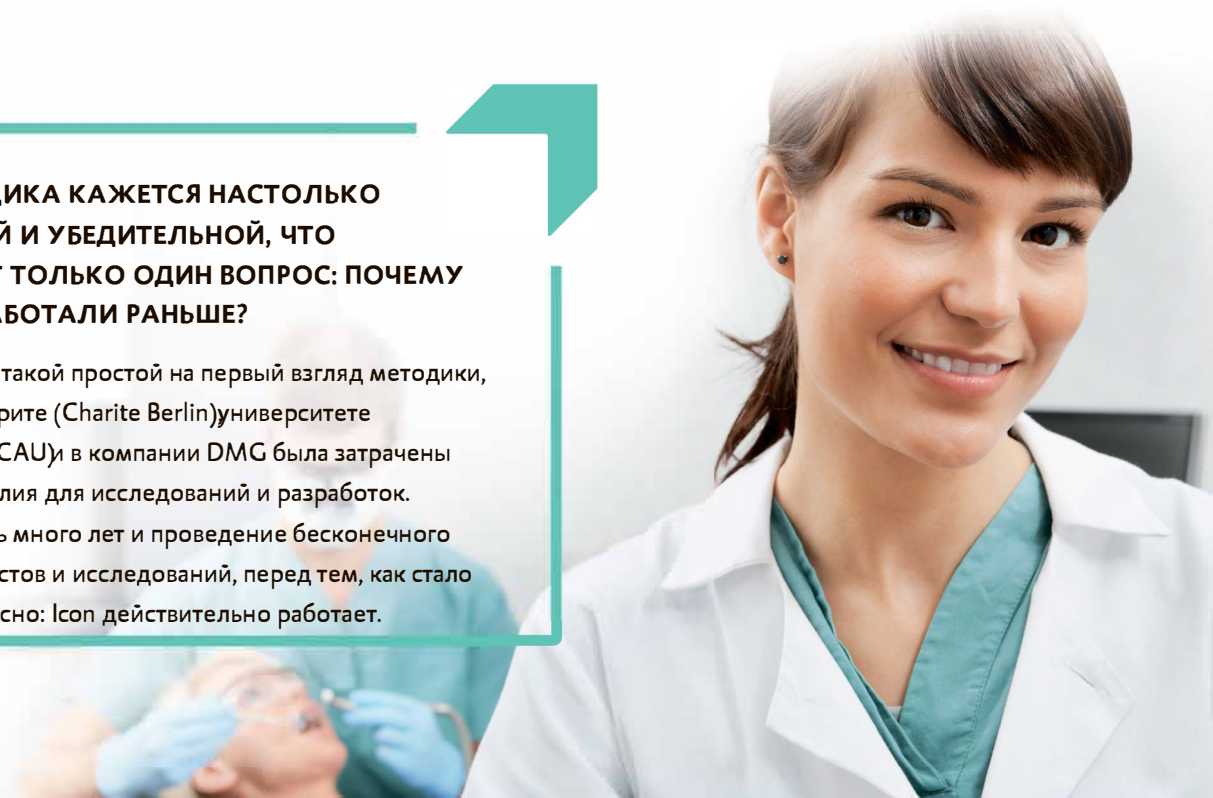
Здоровые ткани зуба сохранены.



Преломление света обычно полупрозрачной эмалью изменяется, и поврежденный участок приобретает непрозрачный беловатый оттенок. С помощью инфильтрации пористая ткань заполняется, а цвет пораженной области приводится в соответствие со здоровой эмалью.

ЭТА МЕТОДИКА КАЖЕТСЯ НАСТОЛЬКО ОЧЕВИДНОЙ И УБЕДИТЕЛЬНОЙ, ЧТО ВОЗНИКАЕТ ТОЛЬКО ОДИН ВОПРОС: ПОЧЕМУ ЕЕ НЕ РАЗРАБОТАЛИ РАНЬШЕ?

Для создания такой простой на первый взгляд методики, в клинике Шарите (Charite Berlin) университете города Киль (CAU) в компании DMG была затрачены огромные усилия для исследований и разработок. Понадобилось много лет и проведение бесконечного количества тестов и исследований, перед тем, как стало несомненно ясно: Icon действительно работает.



Инфильтрационное лечение включает 3 простых этапа:

ПРОТРАВЛИВАНИЕ – ВЫСУШИВАНИЕ – ИНФИЛЬТРАЦИЯ.

Все необходимые материалы поставляются в каждой упаковке Icon.

1. ICON-ETCH

Icon-Etch подготавливает зуб к инфильтрации. С помощью специальной насадки гель HCL наносится на пораженную область для удаления псевдоинтактного слоя. Только после этого инфильтрант может беспрепятственно проникнуть в систему пор зуба.

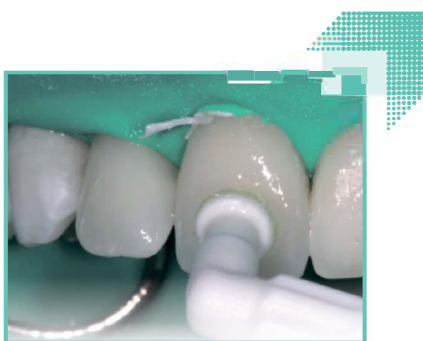2. ICON-DRY

Следующий этап процесса инфильтрации заключается в высушивании. Поражение тщательно высушивается с помощью материала Icon-Dry (этанол) и воздуха.

3. ICON-INFILTRANT

Наносимый инфильтрант низкой вязкости проникает глубоко в эмаль за счет капиллярного эффекта и затем полимеризуется светом.

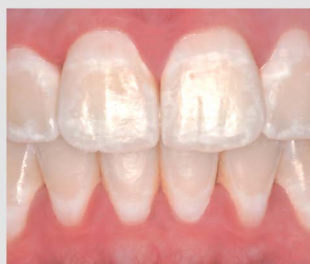Эстетические и механические характеристики инфильтрированной области близки к естественной эмали.



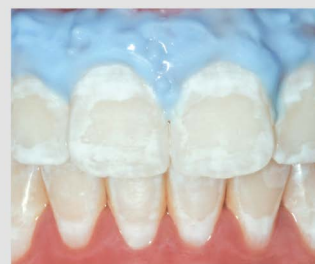Обучающий фильм на
youtube-канале DMG:

www.youtube.com/dmgdental

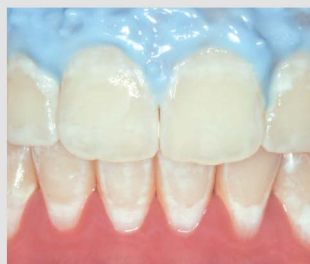ICON И БЕЛЫЕ ПЯТНА



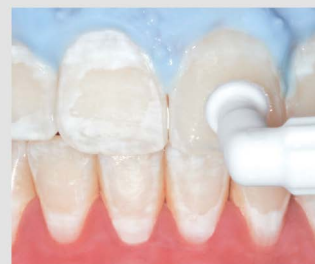Исходная ситуация: Белые пятна после снятия брекет-системы



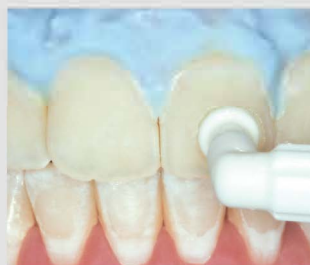Результат после нанесения Icon-Etch.



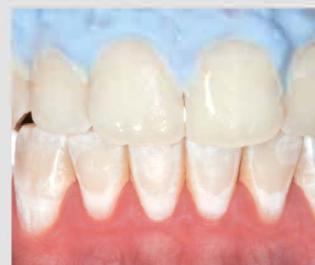Высушивание и оценка эстетики с помощью Icon-Dry.



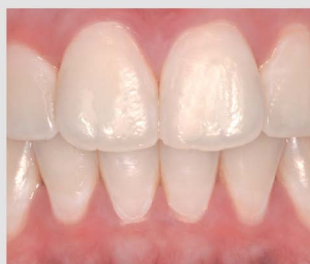Нанесение Icon-Infiltrant.



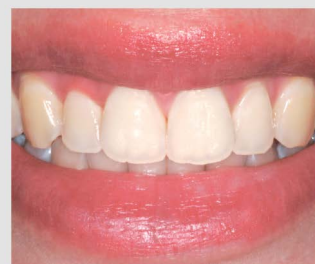Повторное нанесение инфильтранта.



Результат сразу после фотополимеризации.



Результат после полировки.



Улыбка пациента через неделю после лечения.

Практические советы:

МНОГОКРАТНОЕ ПРОТРАВЛИВАНИЕ «ЗАСТАРЕЛЫХ» НЕАКТИВНЫХ БЕЛЫХ ПЯТЕН

- Для успешного эстетичного лечения белых пятен, они должны быть полностью доступны для инфильтрации.
- Если псевдоинтактный поверхностный слой слишком толстый, его можно протравить несколько раз.
- Если белое пятно исчезает через несколько секунд после нанесения этанола (Icop-Dry), то участок достаточно протравлен.
- Если остается матовое пятно, то процесс протравливания следует повторить. Допускается протравливание пораженного участка до трех раз по 2 минуты.
- Также пораженный участок может подготавливаться к инфильтрации с помощью легкой абразии полировочным диском, микроабразии или пескоструйной обработки до этапа травления.

ДОКУМЕНТИРОВАНИЕ ДО И ПОСЛЕ ЛЕЧЕНИЯ

- Оптимизируйте процесс коммуникации с пациентом с помощью фотографий до и после лечения.
- Фотографии позволят пациентам убедиться в успехе процедуры.

ФЛЮОРОЗ И ДРУГИЕ БЕЛЫЕ ПЯТНА

- С помощью Icop можно лечить даже некариозные изменения эмали.
- Эффективность при слабом и умеренном флюорозе была доказана.*
- Опыт в стоматологии показывает, даже пациенты с травматическими изменениями или слабо выраженной моляро-резцовой гипоминерализацией могут рассчитывать на успешное лечение при условии эффективного проведения нескольких этапов травления. Но это еще не подтверждено результатами клинических исследований.

ПАЦИЕНТ САМОСТОЯТЕЛЬНО МОЖЕТ УБЕДИТЬСЯ В УЛУЧШЕНИЯХ. И ЗДЕСЬ НЕ ТРЕБУЕТСЯ ТЫСЯЧИ СЛОВ.

Не осталось неотвеченных вопросов: при удалении белых пятен с вестибулярных поверхностей и пациент, и стоматолог отмечают эффективность инфильтрации кариеса. Вестибулярное нанесение не только решает проблемы эстетики; оно также убеждает в возможности использования материала в проксимальных зонах.

A winning
smile?

Yes
please!

*Comparative Evaluation of Resin Infiltration, Bleaching and Bleaching-with-Resin Infiltration in Esthetic Improvement of Non-Pitted Fluorosis, N. Gugnani, I.K. Pandit, V. Goyal, S. Gugnani, M. Gupta, S. Soni, J. Sharma, S. Dogra, Abstracts: 61st ORCA Congress



Повсеместное признание

НАГРАДЫ

Среди прочего, компания DMG была удостоена «Немецкой премии за инновации» в категории «Предприятия среднего бизнеса» в 2010 году. Компания DMG была признана «Избранным предприятием 2009» в рамках инновационного проекта «Германия – страна идей» (под патронажем президента Германии). Материал Ison получил от немецких стоматологов премию «Самая инновационная разработка 2009».



ПОЛОЖИТЕЛЬНЫЕ ХАРАКТЕРИСТИКИ В ПРЕССЕ

Бережное, безболезненное и эстетическое лечение начального кариеса? Неудивительно, что это вызвало огромный интерес. Материал для инфильтрации кариеса получал исключительно положительные отзывы как в СМИ, так и в стоматологической профессиональной прессе.

УБЕДИТЕЛЬНЫЕ РЕЗУЛЬТАТЫ ИССЛЕДОВАНИЙ

В течение многих лет было проведено огромное количество международных исследований, посвященных оценке клинической эффективности инфильтрации кариеса.

Более подробно об этих исследованиях и текущих результатах Вы можете узнать на следующей странице или на сайте www.dmg-dental.com/ison

КЛИНИЧЕСКАЯ АПРОБАЦИЯ И ВЫБОР СТОМАТОЛОГОВ

Как стоматологи разных стран оценивают опыт применения методики инфильтрации кариеса? Некоторые отзывы:

»Эта инновационная минимально инвазивная процедура очень нравится пациентам.«

Д-р мед. Габриэль Блатт, стоматолог, br-online.de

» Преимущество: не страдают здоровые ткани. Полностью восстанавливается природная эстетика зуба.«

Grazia, Журнал о моде, стиле жизни и красоте

»Для нас, стоматологов, Ison является недостающей частью головоломки между профилактикой и реставрацией. Что мне особенно понравилось, так это огромный объем научной информации, полученной до выхода материала на рынок.«

Д-р Марсио Гарсиа дос Сантос, магистр, доктор наук (стоматолог), Бразилия

»Лично мне Ison позволил активно выполнять превентивную роль в стоматологии!«

Д-р Херве Тассери (профессор и практикующий врач Средиземноморского Университета, Марсель), Франция

»Я использую метод Ison более трех лет. В детской стоматологии эта неинвазивная методика показывает блестящие результаты при лечении кариеса в стадии белого пятна. Для меня, Ison — естественный выбор для профилактики.«

Д-р Ричард Чаэт (детский стоматолог), США

Тема инфильтрации кариеса в международных исследованиях.

МНОГОЧИСЛЕННЫЕ ИССЛЕДОВАНИЯ IN-VITRO И IN-VIVO ПОДТВЕРЖДАЮТ: ИНФИЛЬТРАЦИЯ МОЖЕТ ОСТАНОВИТЬ РАЗВИТИЕ КАРИЕСА НА НАЧАЛЬНОЙ СТАДИИ. НАРЯДУ С ФУНДАМЕНТАЛЬНОЙ ЭФФЕКТИВНОСТЬЮ, БЫЛИ ИССЛЕДОВАНЫ И МНОГИЕ ДРУГИЕ АСПЕКТЫ ПРОЦЕДУРЫ. ДАЛЕЕ ПРЕДСТАВЛЕНА ВЫБОРКА ИЗ НАИБОЛЕЕ ИНТЕРЕСНЫХ РЕЗУЛЬТАТОВ:

Icon эффективен и на молочных зубах.

Экстранд и др. (Ekstrand . Et al) провели рандомизированное, контролируемое исследование по типу «split-mouth» и доказали эффективность инфильтрации кариеса у детей.¹

Инфильтрация дает долгосрочный и стабильный эстетический результат.

Исследование, проведенное Torres и др., доказывает, что только инфильтрация материалом Icon позволяет сделать начальные кариозные поражения неотличимыми от здоровой эмали зубов, с достижением наибольшего эффекта после 8 недель с момента проведения процедуры.²

Последовавшие исследования in-vitro продемонстрировали, что сразу после инфильтрации зубы кажутся светлее, но затем приобретают и надолго сохраняют естественный цвет.^{3,4}

Пациенты положительно восприняли эту методику.

Говард Глейзер первым задокументировал впечатления пациентов от инфильтрации белых пятен эмали. Он отмечает, что получал только положительные отзывы. Пациентам особенно понравилось, что этот микроинвазивный метод дает такой желаемый эстетический результат.⁵

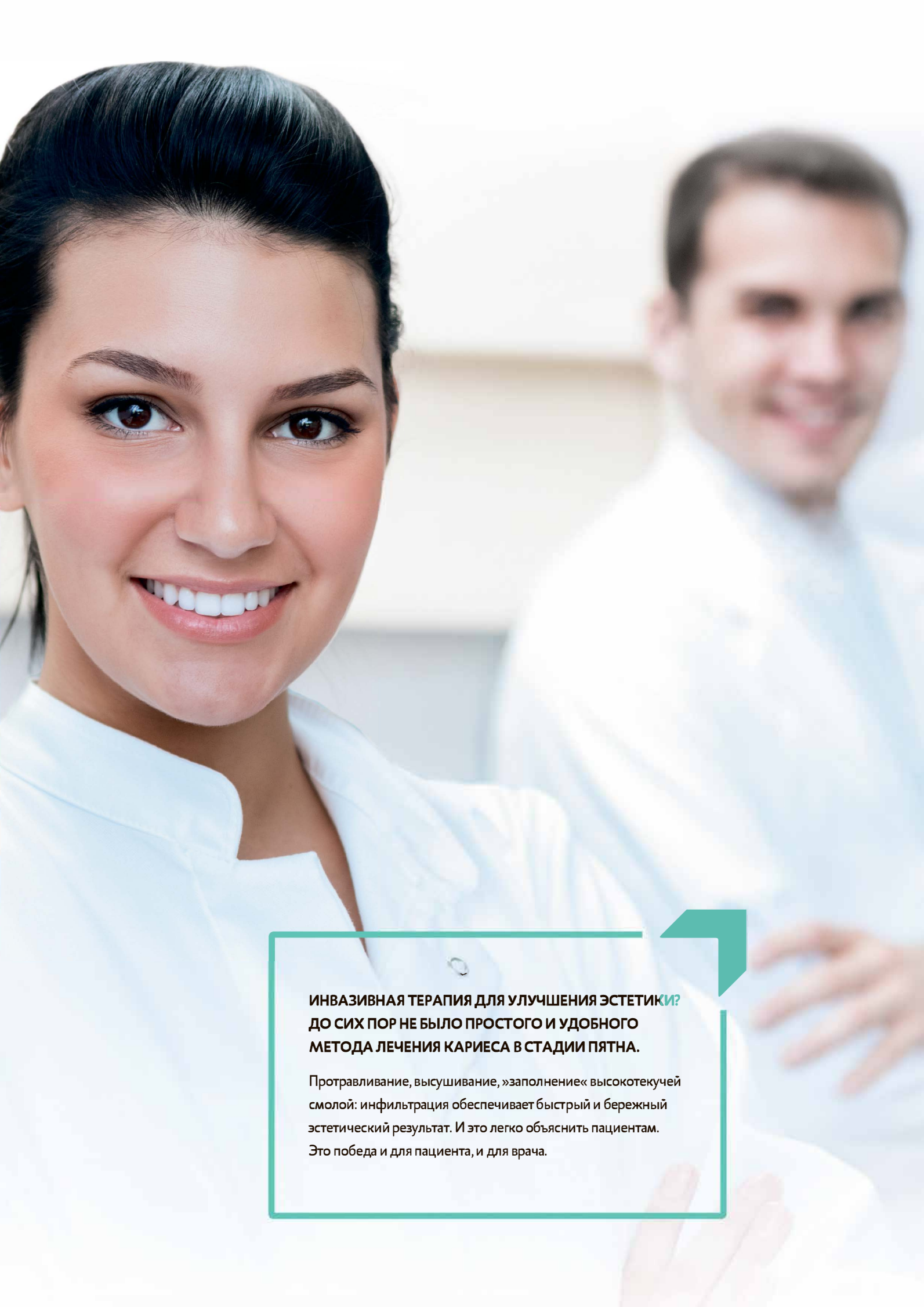Инфильтрация кариеса также выдерживает критический анализ.

Независимое международное Кокрановское сотрудничество проанализировало различные микроинвазивные методики лечения проксимальных кариозных повреждения согласно строгим критериям доказательной медицины. Авторы исследования в общем описывают инфильтрацию кариеса как допустимый и соответствующий требованиям микроинвазивный вариант лечения.⁶



Quellen

- 1 Ekstrand KR, Bakhshandeh A, Martignon S (2010); Treatment of proximal superficial caries lesions on primary molar teeth with resin infiltration and fluoride varnish versus fluoride varnish only: efficacy after 1 year; Caries Res 44(1):41-46
- 2 Torres CRC, Borges AB, Torres LMS, Gomes IS, de Oliveira RS (2011); Effect of caries infiltration technique und fluoride therapy on the colour masking of white spot lesions; J Dent 39(3):202-207
- 3 Perry R, Nobrega D, Harsono M (2010); Bleaching of Teeth Treated with Icon by DMG America, Data on file; DMG, Hamburg, Germany
- 4 Shah S, Cakir D, Ramp LC, Beck P, Burgess JO (2011); Color Stability and Stain Resistance of ICON Caries Infiltrant Resin; IADR Congress Abstract
- 5 Glazer HS (2009); Treating White Spots: New Caries Infiltration Technique; Dent Today 28(10):82, 84-85.
- 6 Dorri, M., et al. (2015). Micro-invasive interventions for managing proximal dental decay in primary and permanent teeth. Cochrane Database Syst Rev 11: CD010431



**ИНВАЗИВНАЯ ТЕРАПИЯ ДЛЯ УЛУЧШЕНИЯ ЭСТЕТИКИ?
ДО СИХ ПОР НЕ БЫЛО ПРОСТОГО И УДОБНОГО
МЕТОДА ЛЕЧЕНИЯ КАРИЕСА В СТАДИИ ПЯТНА.**

Протравливание, высушивание, «заполнение» высокотекучей смолой: инфильтрация обеспечивает быстрый и бережный эстетический результат. И это легко объяснить пациентам. Это победа и для пациента, и для врача.

ПРЕИМУЩЕСТВА

- Эстетические результаты на вестибулярных поверхностях
- Остановка развития кариеса на ранней стадии
- Сохранение здоровых тканей зуба
- Безболезненный метод без анестезии и препарирования

Количество поражений, которое можно вылечить одной продажной единицей

Продажная единица	Стартовый набор	Экономичный набор
Лечебные комплекты	2	7
Количество поражений	4 – 6	14 – 21



ОБЗОР ПРОДУКТА

Icon для гладких поверхностей

Стартовый набор:

2 лечебных комплекта, каждый содержит:
1 шприц 0,45 мл Icon-Etch, 1 шприц 0,45 мл Icon-Dry,
1 шприц 0,45 мл Icon-Infiltrant, 6 Vestibular-Tips, 1 Luer-Lock-Tip

REF 220343

Экономичный набор:

7 лечебных комплектов, каждый содержит:
1 шприц 0,45 мл Icon-Etch, 1 шприц 0,45 мл Icon-Dry,
1 шприц 0,45 мл Icon-Infiltrant, 6 Vestibular-Tips, 1 Luer-Lock-Tip

REF 220238

Валлекс М

Официальный дистрибьютор в России - ООО «ВАЛЛЕКС М»

Юр. адрес: 117630, Москва, Старокалужское ш., д. 62, эт. 3, пом. I, ком 60

Факт. адрес: 117133, Москва, ул. Академика Варги, д. 8, корп. 1

тел.: +7 (495) 784-71-24; e-mail: stom@vallexm.ru

www.vallexm.ru, www.vallexm-stom.ru

DMG

Chemisch-Pharmazeutische Fabrik GmbH

Elbgaustraße 248 22547 Hamburg Germany

Fon: +49. (0) 40. 84 006-0 Fax: +49. (0) 40. 84 006-222

info@dmg-dental.com www.dmg-dental.com

